เอกสารคำสอน
ผศ. นพ.อารี ตนาวลี
ภาควิชาออร์โธปิดิกส์
คณะแพทยศาสตร์จุฬาลงกรณ์มหาวิทยาลัย
รหัสวิชา ออร์โธปิดิกส์ III 3016610
เรื่อง การผ่าตัดทางออร์โธปิดิกส์ที่ควรทราบ
ปีที่สอน นิสิตคณะแพทยศาสตร์ปีที่ 6
จำนวนหน้า 22 หน้า

การผ่าตัดทางออร์โธปิดิกส์ที่ควรทราบ

การผ่าตัดทางออร์โธปิดิกส์ เป็นวิธีการรักษาที่ได้รับความนิยมเพิ่มขึ้นในปัจจุบัน โดยเฉพาะการรักษากระดูกหัก โรคข้อเสื่อม หรือโรคที่มีความผิดรูปร่างของกระดูกหรือข้อ เหตุที่มีความนิยมรักษาโดยวิธีผ่าตัดมากขึ้นนี้เนื่องมาจากมีการพัฒนาความรู้ทางการแพทย์ที่มากขึ้น เข้าใจวิธีแก้ปัญหาโรคดีขึ้น รวมถึงแพทย์มีประสบการณ์จากการผ่าตัดรักษามากขึ้น เนื่องจากการผ่าตัดรักษาโรคทางออร์โธปิดิกส์ มีจำนวนมาก และมีชื่อเรียกการผ่าตัดอย่างหลากหลาย ในที่นี้นำเสนอเฉพาะการผ่าตัดของกระดูกและข้อ รวมถึงเนื้อเยื่อที่เกี่ยวข้องที่ควรทราบ ดังต่อไปนี้

Operations on joints

การผ่าตัดกระดูกโดยเฉพาะบริเวณข้อต่อทั่วร่างกาย การผ่าตัดที่ทำบ่อย ๆและควรทราบมีดังนี้

Arthrotomy

คือการผ่าตัดที่มีการเปิดเยื่อหุ้มข้อเพื่อเข้าไปในข้อ โดยมีวัตถุประสงค์ตั้งแต่เข้าไปตรวจสภาพภายในของข้อ เช่น การผ่าตัดเปิดข้อเข่า เพื่อไปตรวจดูการบาดเจ็บของหมอนรองกระดูกข้อ หรือเข้าไปทำหัตถการภายในข้อ เนื่องจากการใช้คำว่า arthrotomy ไม่มีความเฉพาะต่อหัตถการใด ๆ ดังนั้น เมื่อต้องทำการหัตถการผ่าตัดอย่างอื่นเพิ่มเติม จึงนิยมใช้คำนี้ร่วมกับการขยายความด้วยหัตถการที่เพิ่มเข้ามา เช่น ผ่าตัดเปิดข้อเข่าเพื่อเอาเศษกระดูกที่แตก เรียกว่า arthrotomy with removal of bony fragment ในกรณีที่การเปิดเยื่อหุ้มข้อเป็นบริเวณเล็ก หรือทำการเลาะเยื่อหุ้มข้อที่หดตัวและไปทำให้เคลื่อนไหวข้อได้น้อยลง อาจเรียกว่า capsulotomy ก็ได้ แต่พึงทราบว่า capsulotmy เป็นคำกว้าง ๆ ซึ่งใช้ทั่วไปในการหัตถการทางศัลยกรรมที่ต้องเปิดเข้าไปในเนื้อเยื่อที่มีลักษณะเป็นก้อน

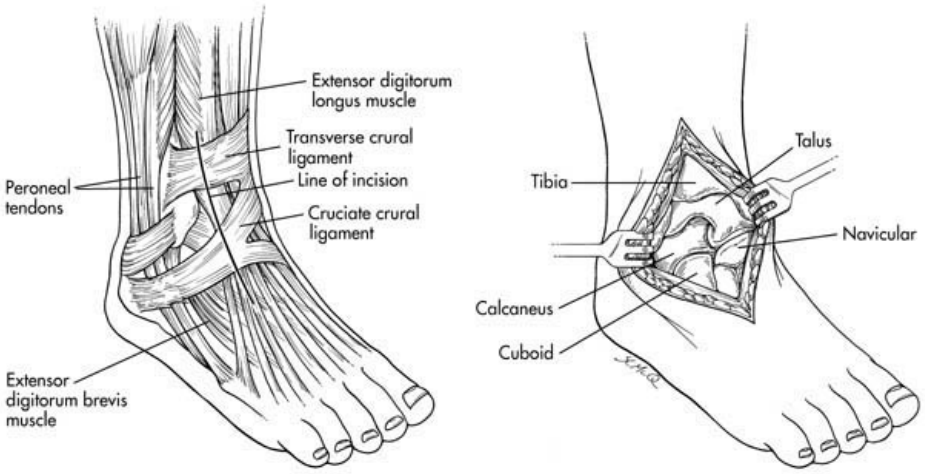

ภาพที่ 1 แสดงการทำ arthrotomy ของข้อเท้า โดยการลงมีดผ่านผิวหนัง และเยื่อหุ้มข้อเข้าไปในข้อ

Synovectomy

คือการตัดเอาเยื่อหุ้มข้อออก โดยอาจเอาออกเพียงบางส่วน (partial synovectomy) หรือเอาออกทั้งหมด (total synovectomy) ก็ได้ เป็นการผ่าตัดที่ทำในโรคข้ออักเสบที่ควบคุมด้วยยาแล้วไม่ดีขึ้น และมี hypertrophy ของ synovium เช่น โรครูมาตอยด์ ซึ่งแพทย์จะทำ total synovectomy หรือในกรณีที่เป็นโรคของ synovium เองที่มีการอักเสบหรือมีความผิดปกติ จนทำให้มีการกินที่หรือกัดกร่อนของผิวข้อ เช่น โรค pigmented villo nodular synovitis หลังจากการทำผ่าตัด synovectomy อาจมีเลือดออกในข้อเป็นปริมาณมากได้ เนื่องจากเป็นการเปิดผิวเนื้อเยื่อที่อักเสบอย่างมาก

Arthrodesis

คือการทำผ่าตัดเพื่อทำให้ผิวข้อเข้ามาชิดกัน และให้เกิดการเชื่อมติดกันของกระดูก ทำให้ข้อติดและกระดูกข้อทั้งหมดกลายเป็นกระดูกชิ้นเดียวกัน เป็นวิธีการผ่าตัดวิธีหนึ่งในการแก้ปัญหาการปวดเรื้อรังจากโรคข้อ ซึ่งแพทย์เลือกทำในผู้ป่วยที่อายุน้อย กระดูกยังแข็งแรง และมีกิจวัตรประจำวันที่มาก เมื่อบริเวณข้อที่เจ็บปวดถูกเปลี่ยนเป็นกระดูกชิ้นเดียวกันแล้ว ก็จะไม่ทำให้เกิดการปวดอีก ข้อดีของการทำ arthrodesis คือข้อมีความมั่นคงอย่างถาวร เนื่องจากไม่มีการเคลื่อนไหว แต่มีข้อเสีย คือ สูญเสียการเคลื่อนไหวของข้อ ดังนั้นหากข้อที่ทำผ่าตัด เป็นข้อใหญ่ที่สำคัญ เช่น ข้อเข่า หรือข้อตะโพก ผู้ป่วยอาจสูญเสียกิจวัตรประจำวันหลาย ๆ อย่างได้ ผู้ป่วยจึงต้องมีข้อสำคัญที่เหลือในข้างเดียวกัน หรือด้านตรงข้ามปกติ

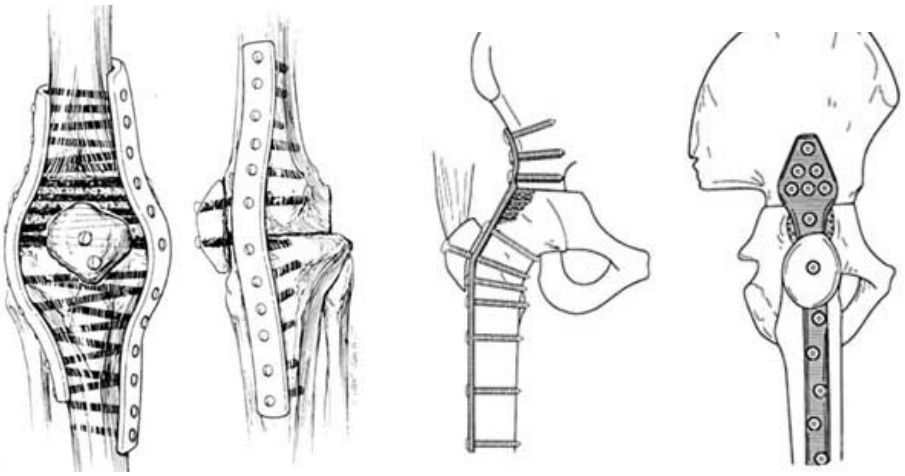

ภาพที่ 2 ภาพถ่ายทางรังสีของผู้ป่วยรับการผ่าตัด arthrodesis ของข้อเข่า ด้วยการใช้ plate (ซ้าย) และภาพวาดแสดง arthrodesis ของข้อตะโพก ด้วยการใช้ plate

Arthroplasty

คือการทำผ่าตัดที่ข้อโดยมีวัตถุประสงค์ คือทำให้ข้อมีการทำงานที่ดีขึ้นเมื่อเทียบกับภาวะก่อนการผ่าตัด ทั้งนี้มีรายระเอียดวิธีรักษาหลายวิธีที่แตกต่างกัน เช่น Resection arthroplasty of hip joint คือ การเอาส่วนหัวของกระดูก femur ออก ซึ่งในผู้ป่วยที่มีหัวกระดูก femur เสื่อมหรืออักเสบมากจนทำให้การเคลื่อนไหวติดขัด และทำให้ปวดขณะขยับข้อตะโพก เมื่อเอาส่วนหัวกระดูกออกไปแล้ว ทำให้ผิวสัมผัสของข้อเคลื่อนไหวราบเรียบมากขึ้นและเคลื่อนไหวดีขึ้น แต่อาจรับน้ำหนักไม่ดีนัก อีกตัวอย่าง เช่น Acetabuloplasty คือ การผ่าตัดแต่งกระดูก acetabulum เพื่อทำให้ผิวสัมผัสของข้อตะโพกเดิมที่มีส่วนเบ้าคลุมหัวกระดูกน้อย กลับมามีผิวสัมผัสที่ใหญ่ขึ้น และมีความพอดีกันมากขึ้น นอกจากนี้ arthroplasty ยังหมายถึงการทำผ่าตัดเปลี่ยนข้อเทียม ซึ่งมีความหมายเดียวกับ prosthetic joint replacement เช่น การเปลี่ยนข้อตะโพกเทียมในผู้ป่วยที่มีโรคของข้อตะโพกระยะท้าย หรือในผู้ป่วยสูงอายุที่มีกระดูกส่วน femoral neck หัก ดังจะกล่าวต่อไป

Prosthetic joint replacement

คือการผ่าตัด arthroplasty ชนิดหนึ่ง ซึ่งเน้นเปลี่ยนเอาข้อเทียมใส่แทนที่ข้อธรรมชาติ เป็น surgical operation ที่มีความพิเศษกว่าวิธีผ่าตัดทั่ว ๆ ไป กล่าวคือ ต้องมีการใส่สิ่งแปลกปลอมชิ้นใหญ่ ซึ่งมีทั้งส่วนที่เป็นโลหะ และส่วนที่เป็นผิวข้อเทียม ซึ่งที่นิยมใช้มาก คือ ultrahigh-molecular weight polyethylene (PE) เนื่องจากในระยะ 40 ปีที่ผ่านมา มีการเปลี่ยนแปลงทั้งความรู้และเทคโนโลยีที่ใช้ในการผ่าตัด และชนิดข้อเทียมอย่างรวดเร็วมาก ทำให้การผ่าตัดวิธีนี้ประสบความสำเร็จเป็นอย่างดี และข้อเทียมมีอายุใช้งานนานขึ้น

มาก ทำให้ในปัจจุบันนี้ การผ่าตัด prosthetic joint replacement ได้รับการยอมรับอย่างแพร่หลายในการรักษาโรคข้อเสื่อม หรือโรคข้ออักเสบในระยะสุดท้าย โดยเฉพาะส่วนที่รับน้ำหนัก คือ ข้อเข่า และข้อตะโพก นอกจากนี้แล้วยังมีข้ออื่น ๆ คือ ข้อหัวไหล่ ข้อศอก ข้อมือ ข้อเท้า และข้อนิ้วมือ คำว่า joint replacement และ arthroplasty เป็นคำที่ใช้กันอย่างทั่วไป สำหรับการผ่าตัดเปลี่ยนข้อเทียม การแบ่งการผ่าตัดเปลี่ยนข้อเทียมเป็นกลุ่มใหญ่ ๆ ตามลักษณะของข้อเทียม และวิธีการทำผ่าตัดได้ดังนี้

Resurfacing arthroplasty

คือการเปลี่ยนผิวข้อเทียมเฉพาะบางส่วน โดยวิธีการเอากระดูกของผู้ป่วยส่วนที่เป็นรอยโรคออกไปเพียงเท่านั้น และไม่พยายามเอาส่วนกระดูกที่ดีออก จึงเป็นการทำผ่าตัดที่เอากระดูกออกน้อยมาก เช่น femoral head resurfacing arhtroplasty คือ การกรอกระดูก femoral head ส่วน cartilage ทั้งหมดและ subchondral bone ออกเพียงเล็กน้อย แล้วใส่ฝาครอบบน femoral head แทน โดยให้ฝาครอบนี้ทำหน้าที่เป็นผิวข้อเทียม อีกตัวอย่างเช่น patellofemoral resurfacing arthroplasty คือการเอา cartilage และ subchondral bone ทั้งของกระดูก femur และ patella ส่วนที่เป็น patellofemoral joint ออก แล้วใส่ผิวข้อเทียมเข้าไปแทน โดยฝั่ง femur เป็นโลหะ ส่วนฝั่ง patella เป็น PE

ภาพที่ 3 แสดงข้อตะโพกเทียมชนิด resurfacing โดยส่วนที่เป็นผิวข้อแทน femoral head มีลักษณะเป็นฝาครอบ และมีเดือยสำหรับเสียบเข้าไปใน femoral neck และส่วนที่เป็นผิวข้อแทน acetabular surface เป็นฝาครอบโลหะบาง ๆ ทำให้มีการเอากระดูกออกไปน้อย เมื่อเทียบกับวิธีอื่น ๆ

Partial joint replacement

คือการเปลี่ยนข้อเพียงด้านใดด้านหนึ่ง ส่วนผิวสัมผัสอีกด้านหนึ่งของข้อเป็นกระดูกอ่อนธรรมชาติ เป็นการทำผ่าตัดที่ทำบ่อยที่ข้อตะโพก หรือข้อหัวไหล่ ซึ่งนิยมเรียกว่า hemi-hip arthroplasty หรือ hemi-shoulder arthroplasty ตัวอย่างที่พบบ่อย คือ การทำผ่าตัดใส่ข้อตะโพกเทียมในผู้ป่วยสูงอายุ ที่มีกระดูกหักบริเวณ femoral neck บางครั้ง ข้อตะโพกเทียมชนิดส่วนเดียวในปัจจุบันมีการพัฒนาไปมาก จากผิวสัมผัสชั้นเดียว (unipolar หรือที่เรียกทั่ว ๆ ไปว่า hip prosthesis) มาเป็นผิวสัมผัส 2 ชั้น ในการเรียกชื่อการผ่าตัดที่ละเอียด จึงมีชื่อเรียกชนิดของข้อเทียมเพิ่มเติมเข้าไป bipolar hemi-hip arthroplasty นอกจากนี้แล้ว partial joint replacement ยังหมายถึง การเปลี่ยนข้อเฉพาะบางส่วนของข้อเท่านั้น เช่น ในการผ่าตัด unicompartmental knee replacement (arthroplasty) หรือ unicondylar knee replacement (arthroplasty) เป็นการทำผ่าตัดเฉพาะซีก medial หรือซีก lateral ของข้อเข่าเท่านั้น

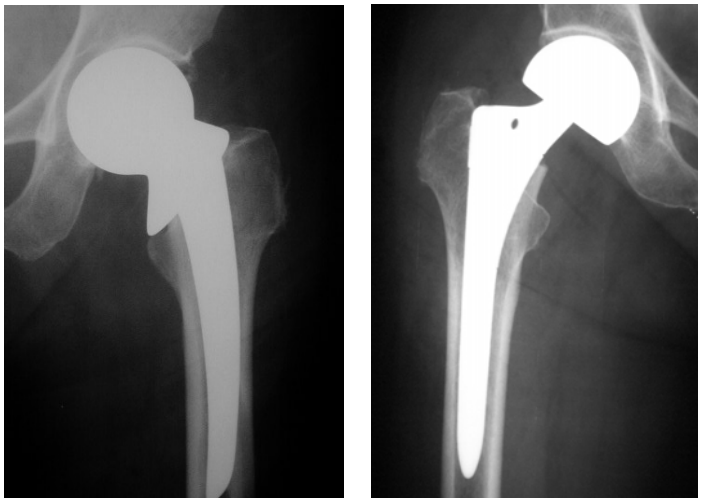

ภาพที่ 4 ภาพถ่ายทางรังสีหลังการผ่าตัดใส่ข้อตะโพกเทียม unipolar hemihip arthroplasty *(ภาพซ้าย) bipolar hemihip arthroplasty (ภาพขวา)*

Total joint replacement

คือการเปลี่ยนข้อเทียมทุกส่วนของผิวข้อ เช่น total knee replacement (TKR) หรือ total knee arthroplasty (TKA) คือการเปลี่ยนผิวข้อส่วน tibiofemoral joint และ patellofemoral joint ในผู้ป่วยที่มีโรคข้อเข่าเสื่อม หรืออักเสบในระยะท้าย และ total hip replacement (THR) หรือ total hip arthroplasty (THA) คือการเปลี่ยนผิวข้อเทียมทั้งส่วน acetabulum และส่วน femur ชนิดของข้อเทียมที่ใช้ในปัจจุบัน มีรายละเอียดความแตกต่างเรื่องชนิดของ fixation ระหว่างข้อเทียมกับกระดูก การเรียกชื่อการผ่าตัดที่ละเอียดขึ้นมีดังนี้

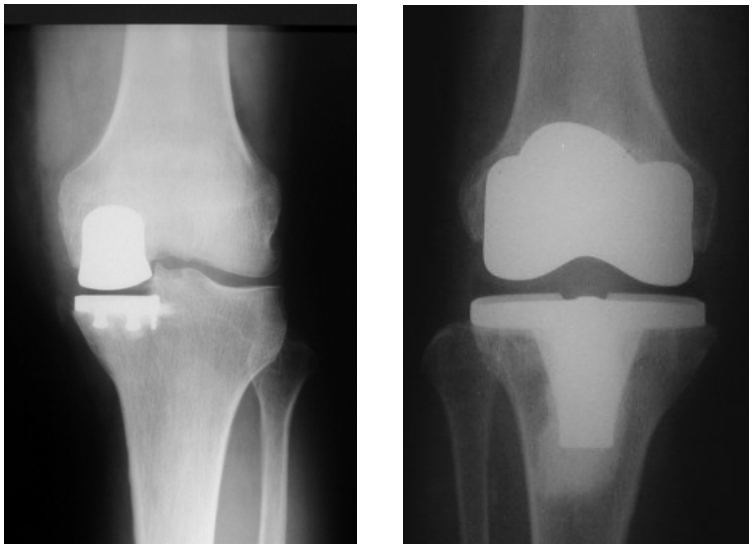

ภาพที่ 5 ภาพถ่ายทางรังสีของข้อเทียมชนิด unicompartmental knee replacement *(ภาพซ้าย) และข้อเข่าเทียมชนิด* total knee replacement *(ภาพขวา)*

Cemented total hip replacement, cemented total hip arthroplasty

หมายถึงการทำผ่าตัดเปลี่ยนข้อตะโพกเทียม โดยที่ทำให้ข้อเทียมยึดติดกับกระดูกด้วยสารที่เรียกว่า bone cement ซึ่งมีชื่อทางเคมีว่า polymethylmethacrylate (PMMA) เป็นตัวยึดให้ข้อเทียมติดกับกระดูกอย่างแน่น และใช้สารนี้ทั้งส่วน femoral component และ acetabular component เป็นวิธีที่แพทย์มักเลือกใช้กรณีที่เป็นผู้ป่วยอายุมาก หรือ กระดูกบาง

Cemented total knee replacement, cemented total knee arthroplasty

หมายถึงการทำผ่าตัดเปลี่ยนข้อเข่าเทียม โดยที่ทำให้ข้อเทียมยึดติดกับกระดูกด้วยสารที่เรียกว่า bone cement เช่นเดียวกับ cemented THA และใช้สารนี้ทั้งส่วน femoral component และ tibial component เป็นวิธีที่แพทย์ใช้เป็นวิธีมาตรฐานสำหรับการทำผ่าตัด TKA

Cementless total hip replacement, cementless total hip arthroplasty

หมายถึงการทำผ่าตัดเปลี่ยนข้อตะโพกเทียม โดยไม่ใช้สาร bone cement แต่อาศัยกลไกทางกายภาพทำให้ข้อเทียมยึดติดแน่นกับกระดูกในระยะแรก คือ ใช้การเบียดแน่นระหว่างกระดูก acetabulam กับ acetabular component และ กระดูก femur กับ femoral component อาจใช้สกรูช่วยยึดเพิ่มความแข็งแรงที่ acetabular component ร่วมด้วย และในระยะเวลาต่อมาอาศัยกลไกทางชีวภาพ ทำให้ร่างกายสร้างกระดูกมายึดกับผิวข้อเทียม ทำให้ข้อติดแน่นอย่างถาวร เป็นการผ่าตัดที่แพทย์เลือกใช้ในผู้ป่วยอายุน้อย หรือมีกระดูกที่แข็งแรงดี เนื่องจากในการยึดติดระหว่างข้อเทียมกับกระดูกมีความถาวรกว่าชนิดใช้ bone cement

Cementless total knee replacement, cementless total knee arthroplasty

หมายถึงการทำผ่าตัดเปลี่ยนข้อเข่าเทียม โดยไม่ใช้สาร bone cement และอาศัยกลไกการติดแน่นเช่นเดียวกับ cementless THA แต่ไม่นิยมใช้ในการผ่าตัด TKA เนื่องจากผู้ป่วยส่วนใหญ่มีกระดูกบางโดยเฉพาะกระดูก tibia

Hybrid total hip replacement, hybrid total hip replacement arthroplasty

หมายถึงการทำผ่าตัดเปลี่ยนข้อตะโพกเทียม โดยที่ส่วนใดส่วนหนึ่งของข้อเทียมเท่านั้นที่ยึดติดกับกระดูกด้วยสาร bone cement แต่อีกส่วนหนึ่งไม่ใช้สารยึดกระดูก แต่ใช้กลไกเดียวกับชนิด cementless ส่วน hybrid TKA มีหลักการคล้ายกับ hybrid THA แต่ไม่นิยมเช่นกัน

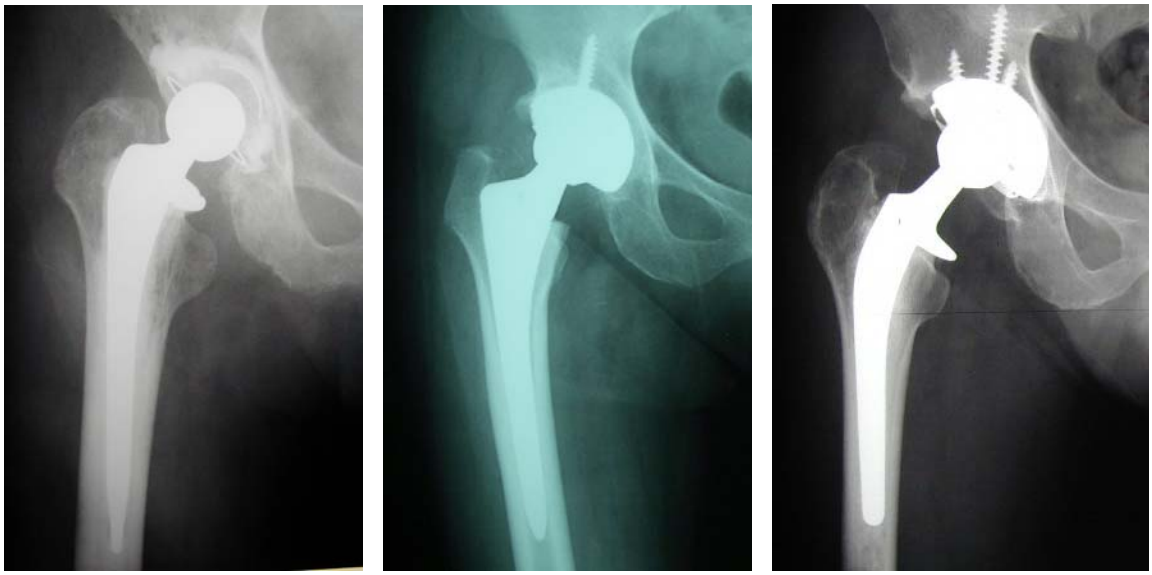

ภาพที่ 6 ภาพถ่ายทางรังสีหลังการผ่าตัดใส่ข้อตะโพกเทียม total hip arthroplasty ชนิด cemented THA (ภาพซ้าย) สังเกตได้ว่ารอบ ๆ ข้อเทียมมีสีขาวของ bone cement, ชนิด cementless THA (ภาพกลาง) สังเกตได้ว่า acetabular component มีสกรูยึดเพิ่มความแข็งแรง และชนิด hybrid THA (ภาพขวา)

Osteocartilaginous allografts

คือการเอาชิ้นกระดูกซึ่งมีทั้งส่วนที่เป็น articular surface ทำหน้าที่เป็นผิวข้อ และกระดูกส่วนที่เป็น cortical bone ให้ความแข็งแรง โดยมาจากสิ่งมีชีวิต specie เดียวกัน ก็คือนำกระดูกผู้อื่นมาใช้ในผู้ป่วยนั่นเอง เนื่องจากกระดูกที่นำมาใช้เป็นกระดูกชิ้นใหญ่ จึงมักใช้วิธีนี้ในการผ่าตัดรักษาเนื้องอก หรือมะเร็งของกระดูกที่จำเป็นเอาส่วนกระดูกเป็นจำนวนมาก ทำให้โครงสร้างของร่างกายส่วนนี้ขาดหายไป จึงจำเป็นต้องหากระดูกมาทนแทนกระดูกเดิม เพื่อให้ส่วนของ extremity นั้นยังคงอยู่

Operations on bones

เป็นการผ่าตัดซึ่งทำที่ตัวกระดูกโดยตรง โดยเน้นที่บริเวณส่วนกลางของกระดูก (diaphysis) หรือส่วนปลายของกระดูก (metephysis) การผ่าตัดที่ทำบ่อย ๆ มีดังนี้

Osteotomy

เป็นการผ่าตัดโดยตัดส่วนของกระดูกให้ขาดจากกันเพื่อแก้ไข deformity ที่เกิดกับกระดูก หรือแก้ไขแนวของกระดูกให้มีแนวเป็นตามปกติของแนวแกนของ extremity เช่นการทำผ่าตัดแก้ไขความบิดเบี้ยวของกระดูกในผู้ป่วยมี malunion จากกระดูกเดิมที่หัก หรือการผ่าตัดกระดูกแก้ไขแนวโก่งของข้อเข่าในผู้ป่วยมี varus deformity จากการมีข้อเข่าเสื่อม โลหะที่นำมาใช้ยึดกระดูกมีหลายชนิด มีทั้งยึดภายใน (internal fixation) และยึดภายนอก (external fixation) ในการทำ osteotomy เพื่อแก้ไข deformity ที่โก่งหรือบิด อาจตัดกระดูกออกเป็นรูปร่างลิ่ม (closed wedge) หรือหนุนชิ้นกระดูกเข้าไประหว่างรอยตัด (open wedge) หรือตัดกระดูกเป็นมุมโค้ง ขึ้นกับความถนัด และการพิจารณาของแพทย์ การทำ osteotomy ที่ทำบ่อยคือ high tibial osteotomy เป็นการตัดกระดูก proximal tibia ที่ตำแหน่งเหนือต่อ tibial tubercle แล้วดัดให้ข้อเข่าที่โก่งกลับมาเป็นมุมที่ปกติ

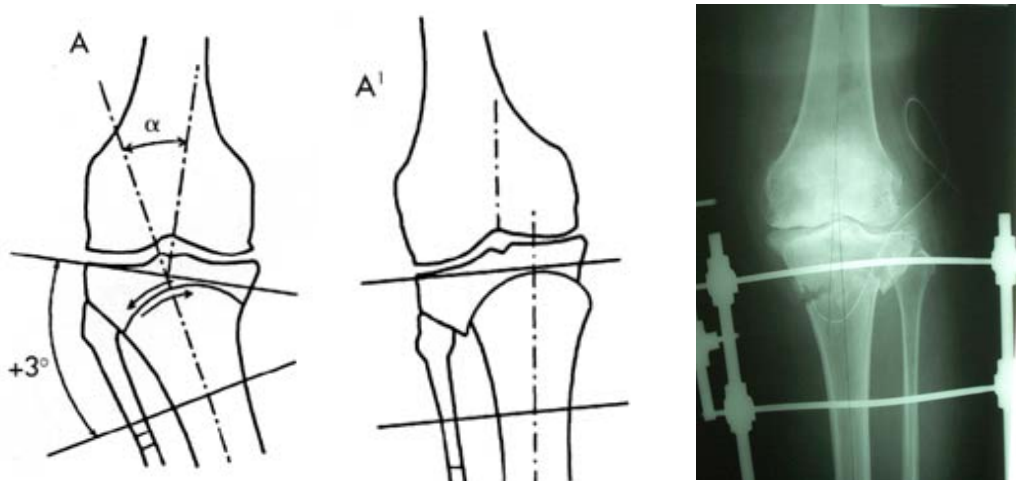

ภาพที่ 7 ภาพวาดแสดงการทำ high tibial osteotomy ของข้อเข่า ด้วยการตัดกระดูกเป็นมุมโค้ง แล้วหมุนกระดูก ต่อจากนั้นใช้ external fixator เป็นตัวยึด (ภาพซ้ายและกลาง) และแสดงภาพถ่ายทางรังสีของผู้ป่วยหลังจากรับการผ่าตัด high tibial osteotomy ชนิดเป็นมุมโค้งไปแล้ว (ภาพขวา)

Sequestrectomy

คำว่า sequestrum หมายถึงกระดูกที่ตายแล้ว การทำ sequestrectomy จึงหมายความว่าการทำผ่าตัดเอากระดูกที่ตายแล้วออกมา เป็นการทำผ่าตัดในผู้ป่วยที่มี osteomyelitis ซึ่งกระดูกที่ตายนี้เป็นสาเหตุที่ทำให้เกิด discharge ออกจากบริเวณที่อักเสบติดเชื้ออย่างต่อเนื่อง โดยปกติการทำผ่าตัด sequestrectomy ต้องคำนึงถึงกระดูกส่วนที่ต้องเป็นโครงสร้างของร่างกายด้วย การเอากระดูกส่วนนี้ออกถึงเป็นกระดูกที่ตายแล้วก็ตาม โดยไม่คำนึงถึงความสำคัญในการทำหน้าที่เป็นโครงสร้างของร่างกายอาจทำให้เกิดปัญหาใหม่ คือเรื่องการหาส่วนกระดูกมาทดแทน

Open reduction

คือการทำผ่าตัดเพื่อจัดเรียงกระดูกที่หักให้เข้าที่ ซึ่งเป็นวิธีที่มีความนิยมใช้มาก เนื่องจากในการรักษากระดูกหักด้วยวิธีผ่าตัด แพทย์สามารถจัดเรียงกระดูกได้ดีและเที่ยงตรงกว่าวิธีไม่ผ่าตัดอย่างมาก นอกจากนั้นแล้วการรักษาโดยวิธีผ่าตัด ยังทำให้ข้อที่บริเวณส่วนข้างเคียงกับบริเวณที่ผิดปกติของร่างกายเคลื่อนไหวได้เป็นอิสระ ต่างกับการรักษาในอดีตที่ข้อบนและล่างตรงบริเวณบาดเจ็บ ต้องได้รับการ immobilization ทำให้ผู้ป่วยที่รับการรักษาโดยวิธีผ่าตัดสามารถทำกายภาพเพื่อฟื้นฟูร่างกายได้ง่ายและเร็วกว่า และสามารถดำเนินชีวิตอย่างปกติได้เร็วขึ้น

เมื่อแพทย์จัดกระดูกได้ดีแล้ว มักต้องทำการยึดกระดูก (fixation) ให้นิ่งด้วยโลหะ จึงเรียกว่า internal fixation แต่พึงทราบว่า การผ่าตัดจัดเรียงกระดูก และดามโลหะ เป็นเพียงการช่วยให้กระดูกอยู่ในตำแหน่งที่เหมาะสม และมักได้ความแข็งแรงเบื้องต้นจากโลหะที่ดาม จึงไม่ได้ทำให้กระดูกที่หักติดเร็วขึ้น และอาจทำให้เกิดข้อแทรกซ้อนต่าง ๆ จากการผ่าตัดได้เช่นกัน เนื่องจากการผ่าตัดทำให้เกิดแผล และอาจเกิดการทำลายของเนื้อเยื่อเพิ่มเติม จนทำให้การหายของกระดูกช้าลงไปก็ได้ ดังนั้น จึงต้องมีข้อบ่งชี้ในการทำหัตถการนี้ที่ชัดเจนเสมอ ซึ่งไม่กล่าวถึงในที่นี้

Closed reduction

กระดูกหักบางกรณี แพทย์อาจทำการจัดกระดูกเข้าที่ โดยการจัดจากภายนอก ไม่ต้องทำผ่าตัด การทำอย่างนี้เรียกว่า closed reduction เช่น การทำ closed reduction ใน Colles fracture แต่อาจไม่แม่นยำมาก เนื่องจากเป็นการจัดกระดูกที่หักกลับไปสู่รูปร่างเดิมโดยการประเมินจากรูปร่างภายนอก จึงจำเป็นต้องตรวจสอบความแม่นยำจากภาพถ่ายทางรังสีอีกครั้ง

อีกวิธีหนึ่งในการจัดกระดูกที่หักให้เข้าที่ และลดปัญหาจากการเปิดแผลผ่าตัด แพทย์อาจจัดกระดูกให้เข้าที่ได้โดยการขยับส่วนที่หักจากภายนอก และใช้เครื่องฉายทางรังสีที่เรียกว่า fluoroscopy ช่วยตรวจสอบ

ตำแหน่งพร้อมกันไป ซึ่งจำเป็นต้องหาวิธี immobilization ต่อจากการทำ closed reduction เช่น การใส่เฝือก หรือยึดด้วยเส้นลวดโลหะ (Kirchner wire) ผ่านผิวหนัง อย่างไรก็ตามการพิจารณาเลือกว่าจะใช้วิธี closed reduction แทนการผ่าตัดเข้าไปในบริเวณกระดูกหักนั้น ขึ้นอยู่กับปัจจัยหลาย ๆ อย่าง แต่สำหรับผู้ป่วยที่เกิด failure closed reduction ต้องรักษาต่อด้วยวิธี open reduction

Internal fixation

การทำ internal fixation เป็นหัตถการที่ทำต่อเนื่องจากการทำ open reduction หมายถึงการยึดส่วนของกระดูกเข้าด้วยกันเพื่อให้ได้รูปร่างกายวิภาคคงเดิม ในปัจจุบันการเลือกโลหะมาใช้เป็นตัวยึดมีอยู่ด้วยกันหลายชนิด ตั้งแต่เส้นลวด หรือโลหะเส้นปลายแหลม (K-wire) ซึ่งนิยมใช้กับกระดูกชิ้นเล็ก หรือกระดูกที่ยึดเข้าที่ด้วยความลำบาก เนื่องจากที่จำกัด หรือกระดูกแตกอย่างละเอียด การใช้ plate และ screw นิยมใช้กับ long bone การใช้ nail ใส่ใน intramedullary canal นิยมใช้ใน lone bone เช่นกัน รายละเอียดการใช้โลหะแต่ละชนิดกล่าวถึงในเรื่อง fractures ต่อไป

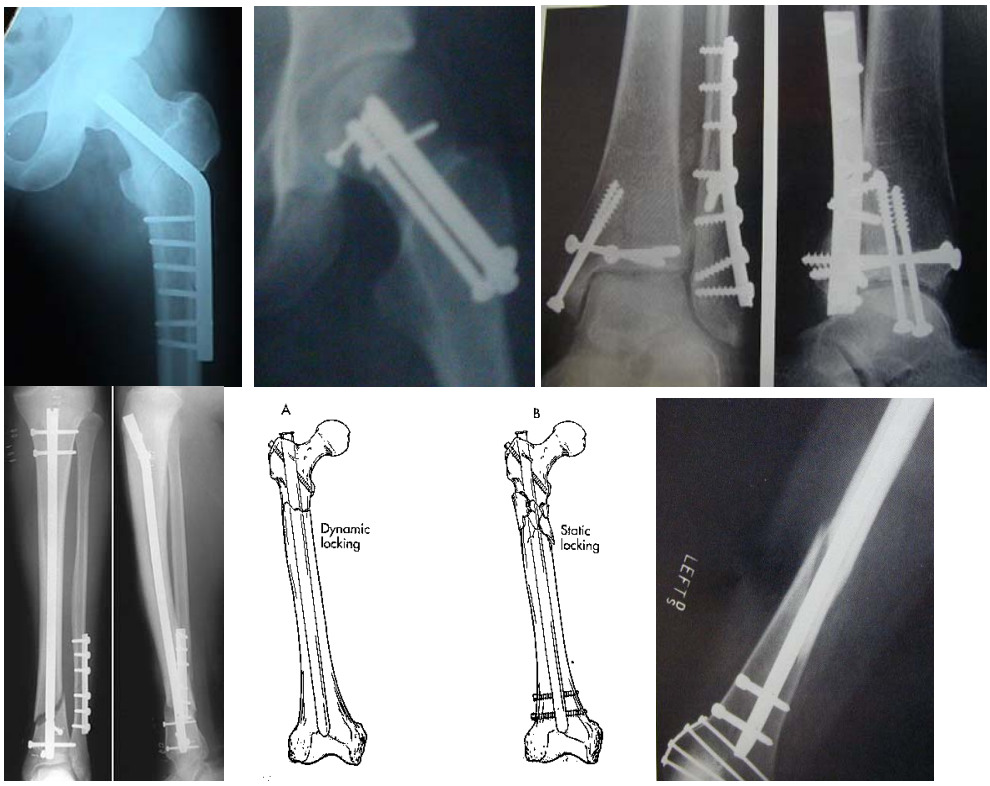

ภาพที่ 8 internal fixation ชนิดต่าง ๆ (จากซ้ายไปขวา) การยึด intertrochanteric fracture ด้วย angle blade plate การยึด fracture femoral neck multiple screws การยึด fracture both bone of leg ด้วย tibial interlocking nail และ plate ที่ fibular และภาพวาดพร้อมภาพถ่ายรังสีการยึด fracture femur ด้วย interlocking nail

External fixation

เป็นหัตถการที่ทำเพื่อจัดกระดูกให้เข้าที่เช่นกัน แต่ทำโดยการเสียบโลหะปลายแหลม (Steinmann pin) หรืออาจมีส่วนปลายเป็นเกลียว จำนวนหลาย ๆ ตัวเข้าผ่านกระดูกรอบ ๆ บริเวณที่หัก จากนั้นจัดเรียงกระดูกโดยการคลำหรือใช้ fluoroscopy ช่วย และยึดชิ้นโลหะเหล่านี้เข้าด้วยกันด้วยโลหะที่เป็นแกนเชื่อมยึดให้เกิดความแข็งแรง โดยแกนโลหะนี้อยู่ภายนอกของร่างกาย นิยมใช้วิธีนี้เมื่อเป็นกระดูกหักชนิดมีแผลเปิดและมีกระดูกแตกละเอียดหรือมีโอกาสเกิดการติดเชื้อสูง หรือใช้เพื่อรักษาความผิดปกติทางรูปร่างของกระดูกหรือการยืดกระดูกให้ยาวขึ้น

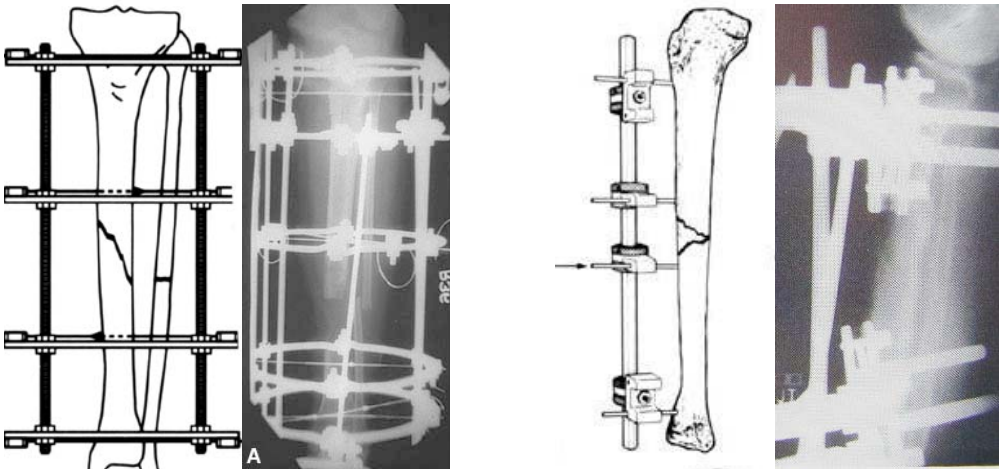

ภาพที่ 9 แสดงการ external fixation ชนิดที่เป็นวงแหวนกลมหลายอัน (multiple rings) ยึดด้วยเหล็กเป็นเส้น (K-wire) (ซ้าย) และชนิดที่เป็น pin หลายอันยึดด้วยเหล็กเป็นท่อน (rod) (ขวา)

Amputation

คือการตัดส่วนของ extremity เนื่องจากสาเหตุต่าง ๆ เช่น tumor หรือ gangrene ของ extremity ส่วนนั้น ในการทำผ่าตัดอาจเปิดปากแผลไว้ (open stump) หรือปิดปากแผล (closed stump) ก็ได้ ระดับของการทำ amputation เรียกตามตำแหน่งของทางกายวิภาค เช่น การตัดขาระดับต่ำกว่าข้อเข่าที่บริเวณหน้าแข้ง เรียกว่า below knee amputation (BK amputation) การตัดขาระดับสูงกว่าข้อเข่าที่บริเวณต้นขา เรียกว่า above knee amputation (AK amputation) การทำ ampututation ที่ตรงกับตำแหน่งข้อพอดีเรียกว่า disarticulation เช่น การตัดที่ระดับข้อตะโพกเรียกว่า hip disarticulation

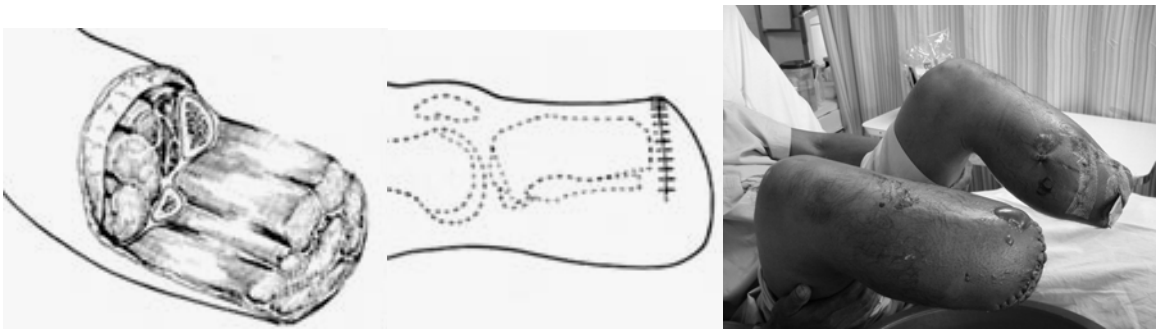

ภาพที่ 10 ภาพวาดแสดงการทำ below knee amputation โดยกล้ามเนื้อ และผิวหนังด้านหลังยาวกว่าด้านหน้า (ซ้าย) ตอขาหลังจากที่เย็บผิวหนังปิด (กลาง) ผู้ป่วยที่รับการผ่าตัดจริง (ขวา)

Operation on muscles, tendons, and ligaments

การผ่าตัดเนื้อเยื่อส่วนกล้ามเนื้อ เส้นเอ็น และพังผืด ที่ทำบ่อยและควรทราบชื่อมีดังนี้

Fasciotomy

เป็นการทำผ่าตัดกรีดเนื้อเยื่อส่วนที่เป็น fascia ซึ่งคลุมรอบกล้ามเนื้อ compartment ของกล้ามเนื้อ เป็นแนวตามยาว เพื่อทำให้แรงดันภายใน compartment ของกล้ามเนื้อนั้นลดลง การทำผ่าตัดชนิดนี้มีข้อบ่งชี้คือ เกิด compartment syndrome คือภาวะซึ่งความดันใน compartment ของกล้ามเนื้อนั้นสูงขึ้นผิดปกติจนทำให้ระบบประสาท และระบบไหลเวียนทำงานผิดปกติ ซึ่งพบบ่อยบริเวณขา จากการมีกระดูกหน้าแข้งหัก หรือบริเวณแขน จากการที่กระดูก radius และ ulnar หัก

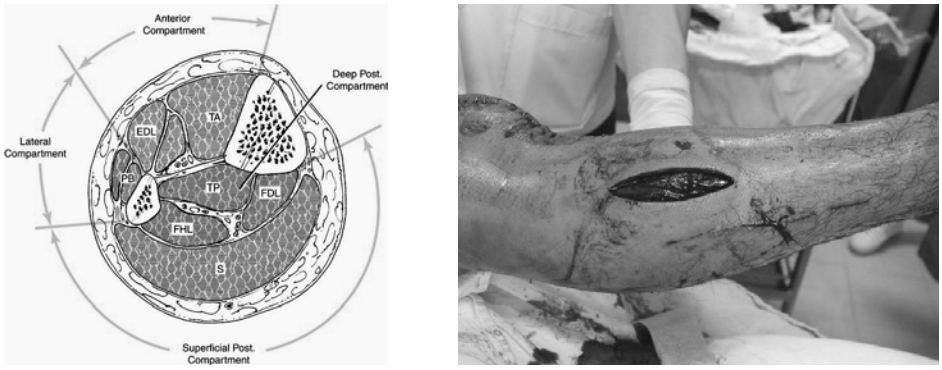

ภาพที่ 11 ภาพวาดแสดง compartment ของ leg ซึ่งในการทำ fasciotomy จำเป็นต้องกรีด fascia ให้ทุก compartment ลดแรงดันลง (ซ้าย) ผู้ป่วยที่รับการผ่าตัดจริงที่ได้รับการทำ fasciotomy สังเกตว่า แม้ผิวหนังมีแผลขนาดเล็ก แต่ภายในต้องกรีด fascia ตลอดแนวยาวของขา (ขวา)

Tenorrhaphy

คือการผ่าตัดเพื่อต่อเส้นเอ็นที่ขาดให้เชื่อมกัน โดยปกติแล้วการต่อเส้นเอ็นที่ขาดชนิด acute ทำได้โดยง่าย แต่ในรายที่เป็นมานานเส้นเอ็นจะหดตัว ทำให้ไม่สามารถต่อถึงกันได้ จำเป็นต้องเอาเส้นเอ็นที่อื่นมาต่อชดเชยส่วนที่ขาดหาย เส้นเอ็นที่นำมาต่อเรียกว่า tendon graft การต่อเส้นเอ็นมีหลักสำคัญคือรอยต่อต้องสนิทกัน และมีผิวที่เรียบ เนื่องจากเส้นเอ็นอาจต้องขยับผ่านปลอกเส้นเอ็น ถ้ารอยต่อมีผิวเป็นปม จะทำให้การขยับของเส้นเอ็นเกิดปัญหาได้ หลังจากการต่อเส้นเอ็นจำเป็นต้องใส่เฝือกหรืออุปกรณ์พยุงอีกระยะหนึ่ง เพื่อเส้นเอ็นที่ต่อไว้เชื่อมตัวกันจนแข็งแรง

Tenolysis

คือการเลาะเอาส่วน adhesion ที่เกาะติดรอบ ๆ เส้นเอ็นหรือระหว่างเส้นเอ็นกับปลอกเส้นเอ็น ซึ่งทำให้เส้นเอ็นเคลื่อนไหวไม่ได้ตามปกติ และเกิดอาการอักเสบหรือข้อติด ตัวอย่างเช่น ในการทำผ่าตัด tenolysis ในผู้ป่วยที่เป็นโรค de Quervain's disease ซึ่งนอกจากมี tendon sheath ที่หนาตัวกดรัดเส้นเอ็นแล้วอาจพบว่ายังมี adhesion อยู่รอบเส้นเอ็นด้วย หลังการผ่าตัดชนิดนี้ ควรให้ผู้ป่วยรีบขยับข้อส่วนปลายที่เส้นเอ็นนั้นเกาะอยู่ เพื่อป้องกันการกลับมาติดใหม่

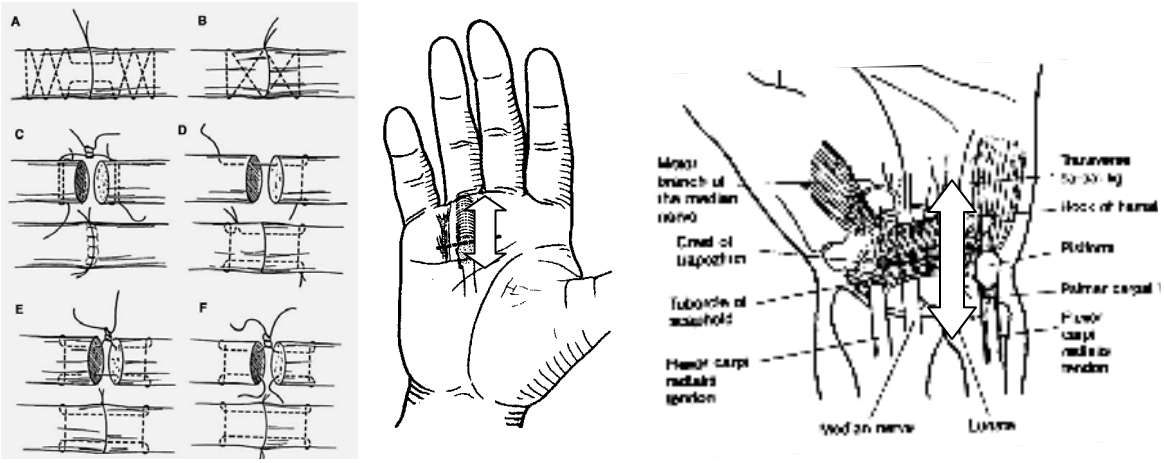

ภาพที่ 12 แสดงวิธีการทำ tenorhhaphy วิธีที่แตกต่างกัน (ซ้าย) การทำ soft tissue release ของ A2 pulley ที่กดรัด flexor tendon ทำให้เกิด trigger finger ดังแนวศรชี้ 2 หัว บางครั้งเรียก procedure นี้ว่า tenolysis (กลาง) และแสดงการทำ soft tissue release ของ transverse carpal ligament ดังแนวศรชี้ 2 หัว เพื่อรักษาโรค carpal tunnel syndrome (ขวา)

Release

คือการกรีดให้ส่วนของเนื้อเยื่อที่หนา ๆ เช่น ligament หรือ fascia ซึ่งไปกดทับโครงสร้างอื่น ๆ เช่น เส้นประสาท เส้นเอ็น ทำให้โครงสร้างเหล่านั้นทำงานผิดปกติ ทำได้โดยการกรีดให้พังพืดที่กดทับนั้นขาดแยกจากกัน เสมือนทำให้ส่วนที่เป็นอุโมงค์เปิดกว้างออกจึงไม่เกิดการกดทับต่อไป เช่นการผ่าตัด soft tissue release ในโรค carpal tunnel โดยทำการกรีดให้ transverse carpal ligament ที่กดทับเส้นประสาท median ให้แยกออกจากกัน การทำผ่าตัดวิธีนี้จำเป็นต้องตรวจสอบให้แน่ใจว่าส่วนที่กรีดนั้น ได้รับการกรีดตลอดทั้งแนวหรือไม่ มิเช่นนั้นอาจทำให้อาการไม่หายได้ กรณีที่ใช้คำว่า release กับโรคของเส้นเอ็น อาจมีความหมายคล้ายคลึงกับการใช้คำว่า tenolysis

Tenotomy

เป็นการตัดเส้นเอ็นที่เป็นต้นเหตุให้ข้อเกิดการยึดติด โดยที่มีสาเหตุมาจากเส้นเอ็นหด หรือ ตึงตัวมาก ทำให้การขยับของข้อในบางทิศทางน้อยลงอย่างผิดปกติ หรือ เส้นเอ็นอาจหดรุนแรงจดเป็นต้นเหตุให้ข้อนั้นหลุดเคลื่อนจากด้านตรงข้ามได้ง่าย โดยแพทย์พิจารณาตัดเส้นเอ็นให้ขาดบางส่วน หรือขาดทั้งหมด เป็นกรณี ๆ ไป วัตถุประสงค์เพื่อลดแรงตึงผิดปกติรอบ ๆ ข้อ และให้ได้การเคลื่อนไหวของข้อนั้นดีขึ้น หรือทำให้ข้อมั่นคงขึ้น ตัวอย่างเช่นการทำ tenotomy ของเส้นเอ็นกล้ามเนื้อ adductor longus จากการที่กล้ามเนื้อมัดนี้ทำให้เกิด hip adduction contracture ทำให้ผู้ป่วยเคลื่อนไหวผิดปกติ เมื่อผู้ป่วยจำเป็นต้องได้รับการผ่าตัดเปลี่ยนข้อตะโพกเทียมแรงดึงที่ผิดปกตินี้ อาจเป็นสาเหตุให้ผู้ป่วยยังขยับข้อหลังผ่าตัดได้น้อย และอาจเกิดข้อตะโพกหลุดเคลื่อนได้

Tendon transfer, muscle transfer

เป็นการย้ายเส้นเอ็น หรือย้ายกล้ามเนื้อ เพื่อให้เส้นเอ็นหรือกล้ามเนื้อนั้นทำงานแทนเส้นเอ็นหรือกล้ามเนื้อที่อ่อนแรงผิดปกติ โดยการทำผ่าตัดชนิดนี้มีหลักที่สำคัญว่ากล้ามเนื้อที่ดึงเส้นเอ็นนั้น ๆ ต้องมีความแข็งแรงเป็นอย่างดี จึงจะย้ายไปช่วยกล้ามเนื้ออื่นได้ เนื่องจากการย้ายเส้นเอ็นหรือกล้ามเนื้อไปทำงานแทนส่วนอื่นนั้น จะทำให้กล้ามเนื้อมัดที่ย้ายไปมีกำลังน้อยลงไป 1 grade ตัวอย่างเช่น การย้ายเส้นเอ็น tibialis posterior ไปทำงานแทนเส้นเอ็น tibialis anterior ในผู้ป่วยที่มี foot drop เมื่อกล้ามเนื้อทำงานก็จะดึงให้เท้ากระดกขึ้น ให้ผู้ป่วยเดินได้โดยเท้าไม่ตกลง หลังจากการย้ายและยึดใหม่ของเส้นเอ็นจำเป็นต้องใส่เฝือกหรืออุปกรณ์พยุงอีกระยะหนึ่ง เพื่อให้เนื้อเยื่อหายดีก่อน

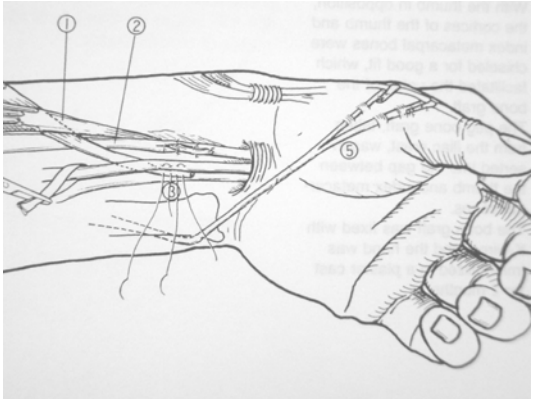

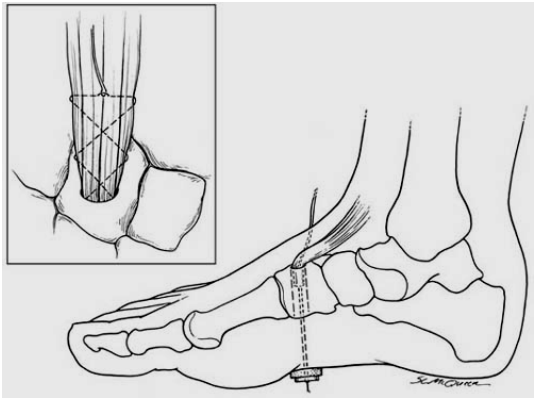

ภาพที่ 13 แสดงการทำ tendon transfer โดยการย้ายเส้นเอ็นอ้อมผ่าน distal ulnar และมาเย็บเกาะกับ extensor tendon ของนิ้วโป้ง เพื่อไปทำหน้าที่เหยียดนิ้วโป้งแทน (ซ้าย) และการทำ tenodesis โดยการเย็บเอ็นกล้ามเนื้อเพื่อดึงให้ข้อเท้าไม่ตกลง (ขวา)

Tenodesis

เป็นการทำให้กล้ามเนื้อเกิดความตึงตัว (tension) ที่เหมาะสม โดยการเย็บส่วนปลายของเส้นเอ็นกล้ามเนื้อเข้ากับกระดูก มักใช้เมื่อทำการผ่าตัดตัดแขน หรือขาผู้ป่วยจากสาเหตุต่าง แล้วต้องเย็บเส้นเอ็นหรือกล้ามเนื้อที่บริเวณตอขา หรือ ตอแขน ให้เกิดความตึงตัวที่พอดี นอกจากนี้ การรักษาวิธีดังกล่าวยังใช้สำหรับรักษาการเคลื่อนไหวผิดปกติของข้อจากการที่กล้ามเนื้อบางมัดอ่อนแรง เช่น ไม่สามารถกระดกข้อมือขึ้นได้ การเย็บเส้นเอ็นเข้ากับกระดูกโดยจัดให้เส้นเอ็นดึงให้เกิดแรงตึงคงที่เสมอในท่าข้อมือกระดกขึ้น ก็ทำให้ผู้ป่วยอยู่ในท่าที่ต้องการได้

Tendon lengthening

คือการทำให้เส้นเอ็นมีความยาวเพิ่มขึ้น ใช้ในกรณีที่เส้นเอ็นหดสั้นลง และเอ็นเส้นนั้นซึ่งเป็นเส้นเอ็นหลักในการเคลื่อนไหวเป็นต้นเหตุให้ข้ออยู่ในท่าผิดปกติ หรือขยับตัวในบางทิศทางได้น้อยลงอย่างผิดปกติ โดยมีรายละเอียดวิธีผ่าตัดหลายวิธี ตัวอย่างเช่น การทำผ่าตัดยืดเส้นเอ็น achilles ในผู้ป่วยที่มีความผิดปกติของข้อเท้าซึ่งแปไปด้านฝ่าเท้าทำให้มีความลำบากในการเหยียบเท้าบนพื้น (equines foot) อาจมีสาเหตุจากเส้นเอ็นนี้หดสั้น เนื่องจากการยืดเส้นเอ็น ก็คือ การตัดและต่อใหม่ให้ยาวขึ้น หลังจากการยืดเส้นเอ็นจำเป็นต้องใส่เฝือกหรืออุปกรณ์พยุงอีกระยะหนึ่ง เพื่อให้เส้นเอ็นหายดีก่อน

Ligament repair, muscle repair

คือการเย็บซ่อมแซมพังผืดหรือกล้ามเนื้อที่ฉีกขาด โดยมีรายละเอียดการเย็บหลายวิธี มีหลักการที่สำคัญคือส่วนที่ขาดต้องชิดติดกันดีหลังจากที่เย็บซ่อมแซมแล้ว และจำเป็นต้อง immobilization ต่ออีกระยะหนึ่งจนหายดี อย่างไรก็ตาม ligament ที่ได้รับการเย็บซ่อมแซมอาจมีความแข็งแรงไม่เท่ากับก่อนเกิดการบาดเจ็บได้ ทำให้ผู้ป่วยบางรายไม่เหมาะสมกับการรักษาวิธีนี้

Ligament reconstruction

ดังที่กล่าวมาแล้วว่าการเย็บซ่อม ligmament อาจไม่เหมาะสมในผู้ป่วยบางราย การทำ reconstruction เป็นการทำใหม่หรือเอาเส้นเอ็นจากส่วนอื่น มาสร้างเป็นเส้นเอ็นเพื่อชดเชยเส้นเอ็นที่ขาดไป โดยเส้นเอ็นที่นำมาสร้างใหม่นี้ อาจนำมาจากร่างกายผู้ป่วยเอง (autogenous graft) หรือ จากคนอื่น (allograft) ผ่านธนาคารเนื้อเยื่อ หรือสารสังเคราะห์ (synthetic graft) ตัวอย่างเช่น การทำผ่าตัด anterior cruciate ligament (ACL) reconstruction ในผู้ป่วยที่มีเส้นเอ็น ACL ขาดหรือหย่อนผิดปกติ ทำให้ไม่สามารถพยุงให้ข้อเข่าเกิดความมั่นคงได้ตามปกติ นิยมเอาเส้นเอ็นมากจากเอ็นสะบ้า (patellar tendon) หรือ เอ็นจากกล้ามเนื้อ semitendinosus หลังจากการสร้างเส้นเอ็นแล้วมีความ จำเป็นต้องใส่เฝือกหรืออุปกรณ์พยุงอีกระยะหนึ่ง พร้อมกับการฝึกให้ผู้ป่วย สามารถบริหารข้อเข่าให้ได้มุมของการเคลื่อนไหวที่ดี และกล้ามเนื้อ quadriceps ที่แข็งแรง

Operation on nerves

การผ่าตัดเนื้อเยื่อเส้นประสาทที่ทำบ่อย ๆและควรทราบชื่อมีดังนี้

Neurolysis

คือการเลาะเอาส่วนผังผืด หรือ adhesion ที่เกาะติดรอบ ๆ เส้นประสาทและทำให้เส้นประสาททำงานผิดปกติ เนื่องจากเนื้อเยื่อเหล่านี้ไปกดทับเส้นเลือดที่มาเลี้ยงเส้นประสาท เช่นการทำ neurolysis ต่อจากการผ่าตัด soft tissue release ในโรค carpal tunnel syndrome หลังจากการทำ neurolysis มักสังเกตเห็นเส้นเลือดฝอยรอบ ๆ เส้นประสาทเป็นเส้นสีแดงขึ้นมาชัดเจน ทั้ง ๆ ที่ผู้ป่วยถูกรัดต้นแขนด้วย tourniquet

Decompression

คือการทำผ่าตัดเพื่อเอาสิ่งที่กดทับเส้นประสาทหรือเนื้อเยื่อประสาทออก โดยสิ่งกดทับเหล่านี้อาจเป็นกระดูก พังผืด หรือก้อนเนื้อต่าง ๆ ก็ได้ ตัวอย่างเช่นการทำผ่าตัด decompression บริเวณ lumbar spine ในผู้ป่วยที่เป็นโรค spinal stenosis เนื่องจากมีเส้นประสาทถูกกดทับจากกระดูกสันหลัง หรือเนื้อเยื่อที่หนาตัว

รอบ ๆ facet joint หรือการทำ decompression ในรายที่มีกระดูกสันหลังหักแล้วเคลื่อนมาทับไขสันหลัง หรือเส้นประสาท

Nerve transposition

คือการเปลี่ยนตำแหน่งของเส้นประสาท โดยเลาะให้เส้นประสาทปราศจากเนื้อเยื่อมาดึงรั้ง แล้วเลือกตำแหน่งของเส้นประสาทใหม่ ตัวอย่างเช่น การย้ายตำแหน่งของเส้นประสาท ulnar ในผู้ป่วยที่มี cubitus valgus เนื่องจากเส้นประสาทถูกรั้ง โดยย้ายจากด้าน posterior มายังด้าน anterior

Nerve repair

คือการเย็บต่อเส้นประสาทที่ขาด โดยทั่วไปการต่อเส้นประสาททำเพียงให้ปลายทั้ง 2 ขั้วของเส้นประสาทมาอยู่ชิดกัน และอยู่ในแนวเดียวกัน หลังจากการต่อเส้นประสาทจำเป็นต้องใส่เฝือกหรืออุปกรณ์พยุงอีกระยะหนึ่ง

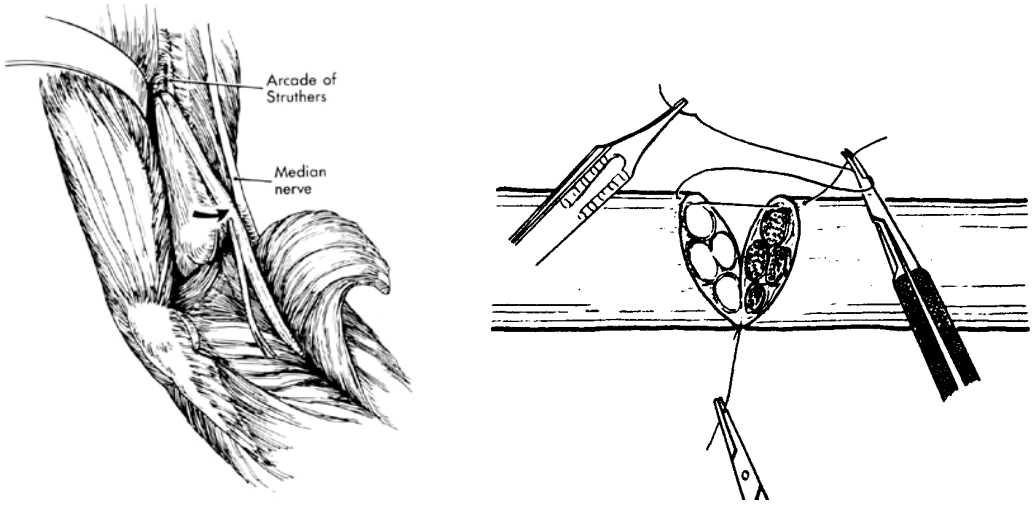

ภาพที่14 แสดงการทำulanr nerve transposition ชนิด submuscular ไปทางด้านหน้า (ซ้าย) และแสดงการทำ nerve repair ซึ่งต้องพยายามทำให้ fascicle อยู่ในแนวเดียวกัน และเย็บด้วยไหมเส้นเล็ก ๆ ที่บริเวณ perineurium (ขวา)

Arthroscopic surgery

เป็นการผ่าตัดด้วยการใช้กล้อง และเครื่องมือพิเศษที่มีขนาดเล็ก การผ่าตัดนี้มีการพัฒนาขึ้นมากเนื่องจากแนวโน้มของการทำผ่าตัดในปัจจุบันและในอนาคต มีความพยายามที่จะทำให้ผู้ป่วยเจ็บตัวน้อยลง

และไม่ต้องพักฟื้นนาน การผ่าตัดด้วยกล้องมีประโยชน์มากบริเวณข้อ โดยเฉพาะข้อเข่า และข้อหัวไหล่ ซึ่งประกอบด้วยหัตถการต่าง ๆ ดังนี้

Arthroscopic menisectomy

คือการผ่าตัดเอาหมอนรองกระดูก (menicus) ออกจากข้อเข่า การทำผ่าตัดชนิดนี้แต่เดิมต้องใช้วิธี arthrotomy ข้อเข่าก่อนแล้วจึงค่อยทำการตัดหมอนรองกระดูก แต่การผ่าตัดด้วยกล้องมีแผลเพียงเป็นรูเล็ก ๆ 2 รูเท่านั้น มักมีข้อบ่งชี้ในผู้ป่วยอายุน้อยที่มีอุบัติเหตุของข้อเข่า แล้วเกิดอาการขัดหรือปวดในข้อเข่า

Arthroscopic debridement

เป็นการผ่าตัดที่ใช้กล้องเข้าไปล้างทำความสะอาดภายในข้อ โดยเฉพาะข้อเข่า ทำในรายที่มีข้อเข่าเสื่อมอักเสบมาก หรือข้อติดเชื้อ ซึ่งได้ผลดีระดับหนึ่ง แต่อาจไม่สมบูรณ์เท่าการทำ arthrotomy

Arthroscopic reconstruction of ligament

เป็นการทำผ่าตัด reconstruction ของเส้นเอ็น โดยเฉพาะ anterior cruciate ligamant หรือ posterior cruciate ligament ของข้อเข่า วิธีผ่าตัดชนิดนี้มีแผลผ่าตัดขนาดเล็ก ความชอกช้ำในข้อเข่าจากการทำผ่าตัดน้อย ทำให้ผู้ป่วยเจ็บตัวน้อย และพักฟื้นเร็วกว่าวิธีดั้งเดิมอย่างมาก การผ่าตัดชนิดนี้ได้รับความนิยมแพร่หลายในปัจจุบันมากกว่าวิธีดั้งเดิม ซึ่งเปิดเป็นแผลแนวยาว

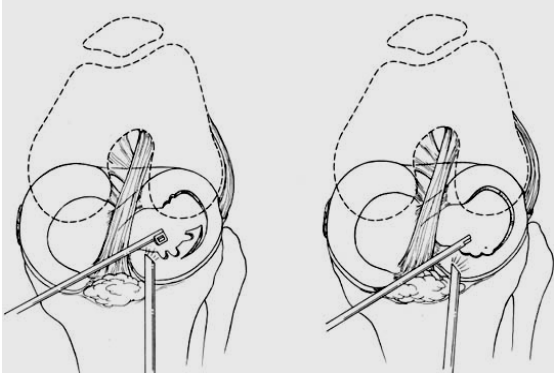

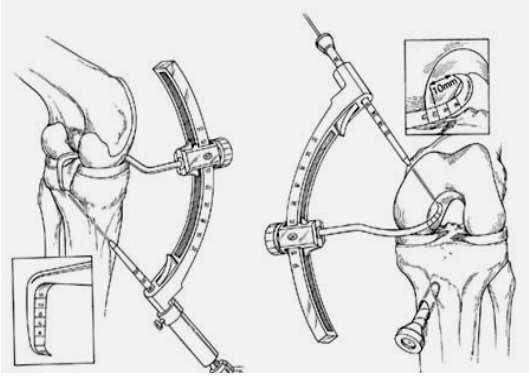

ภาพที่ 15 แสดงการทำ arthroscopic menisectomy ซึ่งทำให้ข้อเข่าอักเสบระบมหลังผ่าตัดน้อยกว่าวิธีเปิดแผลใหญ่ (ซ้าย) และแสดงการทำ posterior cruciate ligament reconstruction โดยเครื่องมือที่รูปร่างคล้ายวงเวียนยื่นเข้าไปในข้อเฉพาะส่วนที่เป็นขาเท่านั้น (ขวา)

Microsurgery

เป็นการผ่าตัดที่มีการพัฒนามากในรอบหลายปีที่ผ่านมา ทำให้แพทย์สามารถรักษาผู้ป่วยที่มีแขน หรือขาขาดได้ และผลของการรักษาดีเป็นที่พอใจ วิธีนี้ทำได้โดยใช้กล้องจุลทรรศน์ช่วยในการทำผ่าตัด ซึ่งมีประโยชน์มากในการต่อโครงสร้างที่เล็ก ๆ เส้นเลือดหรือเส้นประสาทที่เล็ก การทำผ่าตัดชนิดนี้แพทย์ผู้ทำผ่าตัดต้องฝึกความสัมพันธ์ระหว่างภาพที่เห็น และการใช้มือในการทำหัตถการ เทคโนโลยีทางการแพทย์ที่พัฒนาอย่างต่อเนื่องทำให้กล้องจุลทรรศน์ในปัจจุบัน มีสมรรถนะสูงทำให้การผ่าตัดรวดเร็วและสะดวกขึ้น การผ่าตัดที่ใช้กล้องจุลทรรศน์ช่วย ที่เห็นได้บ่อย ๆ ได้แก่

Replantation

เป็นการต่อส่วนของ extremity ที่ถูกตัดขาดแยกจากกัน โดยส่วนสำคัญเช่นเส้นเลือด เส้นประสาท กระดูก เส้นเอ็น หรือกล้ามเนื้อ ขาดจากกัน แต่อาจเหลือเนื้อเยื่อบางส่วนที่ไม่สำคัญติดกันอยู่เล็กน้อยได้ อุบัติเหตุที่พบบ่อยและจำเป็นต้องทำผ่าตัดด้วยวิธีนี้คือ traumatic digit amputation ซึ่งเส้นเลือดและเส้นประสาทของนิ้วมีขนาดเล็ก ทำผ่าตัดด้วยตาเปล่าจะทำได้โดยยาก บางกรณีการต่อส่วนของ extremity ที่เกือบขาดแยกจากกัน เพียงคงเหลือเนื้อเยื่อที่สำคัญบางส่วนติดกันอยู่ เรียกว่า revascularization

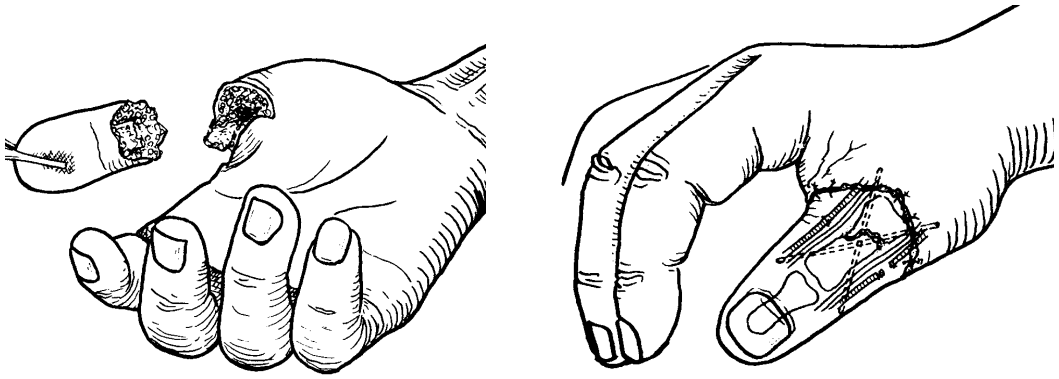

ภาพที 16 แสดงการทำ replantation ของนิ้วโป้ง ซึ่งจำเป็นต้องต่อเส้นเลือดแดง เส้นเลือดดำ เส้นประสาททั้ง 2 ข้าง เส้นเอ็นเหยียดนิ้ว เส้นเอ็นงอนิ้ว และยึดกระดูกให้เข้าที่

Free flap transfer

เป็นการย้ายเนื้อเยื่อหลาย ๆ ชนิด (composite tissue) เช่น กล้ามเนื้อ fascia และผิวหนัง มาปกคลุมเนื้อเยื่อกระดูกซึ่งได้รับบาดเจ็บหรือถูกตัดออกจากการผ่าตัด แล้วไม่มีเนื้อเยื่อใดมาคลุมอยู่บนกระดูกเลย ซึ่งถ้าปล่อยให้กระดูกอยู่ในสภาพนี้ กระดูกบริเวณนี้ก็จะตายในเวลาต่อมา การย้ายเนื้อเยื่อ composite นี้โดยปกติ

แพทย์จะเลือกนำมาจากเนื้อเยื่อบริเวณข้างเคียงก่อน แต่ถ้าหาไม่ได้ก็มีความจำเป็นต้องนำมาจากที่อื่น เนื่องจากเนื้อเยื่อที่นำมาเป็น flap เป็นเนื้อเยื่อขนาดใหญ่ จึงจำเป็นต้องนำเส้นเลือดที่เข้าไปเลี้ยงเนื้อเยื่อเหล่านี้มาด้วย แล้วนำมาต่อเข้ากับเส้นเลือดบริเวณที่อยู่ใกล้ ๆ กับเนื้อเยื่อที่เป็นฝ่ายรับ (doner site)

Spinal surgery

การผ่าตัดที่บริเวณกระดูกสันหลังที่ทำบ่อย ๆ มีดังนี้

Laminotomy/ laminectomy

เป็นการตัดกระดูกสันหลังส่วน lamina เพื่อทำการเปิดช่องทางเข้าสู่ spinal canal โดยการทำ laminotomy มีจุดมุ่งหมายเพื่อการเปิดช่องทางเข้าสู่ภายในเท่านั้น จึงมีการตัดกระดูกน้อย เป็นหัตถการที่ทำเป็นส่วนประกอบในการรักษาโรคหมอนรองกระดูกเคลื่อนตัว ส่วน laminectomy เป็นการตัดกระดูกมากขึ้น โดยมีวัตถุประสงค์เพิ่มเติมคือ เป็นการทำ decompression neural element ที่อยู่ในโพรง spinal canal หรือ intervertebral foramen ซึ่งเป็นหัตถการที่ทำในการรักษาโรค spinal stenosis

Discectomy

เป็นหัตถการที่แพทย์เข้าสู่บริเวณ intervertebral area อาจเป็นด้านหน้า หรือด้านหลังของ spine ก็ได้ และตัดผ่าน anterior หรือ posterior longitudinal ligament เพื่อคีบเอาส่วน nucleus palposus ที่เคลื่อนหรือทะลักตัวออกมากด neural element กรณีที่การที่ผ่าตัดเข้าทางด้านหลังอาจจำเป็นต้องทำ laminotomy ในบางรายเพื่อเปิดทางเข้าดังกล่าว

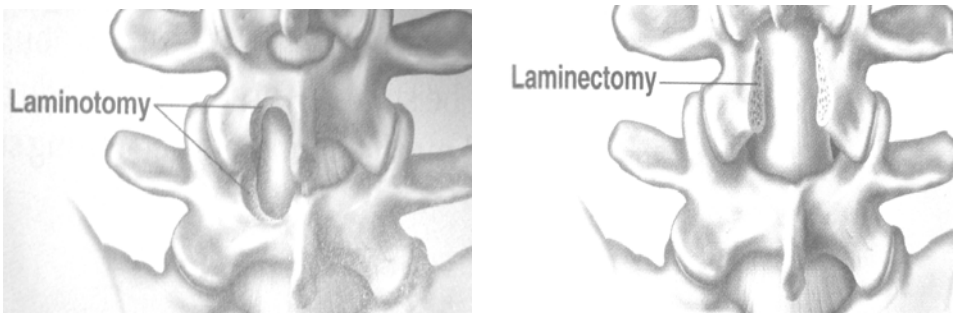

ภาพที 17 แสดงการทำ laminotomy ของข้อต่อกระดูกเอว (ซ้าย) และการทำ lamenectomy ของข้อต่อกระดูกเอว เพื่อ decompress แรงกดที่เกิดกับ dural sac (ขวา)

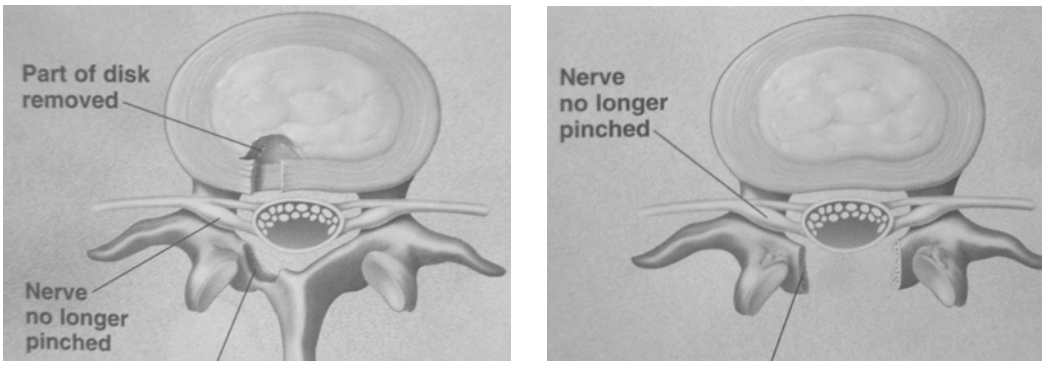

ภาพที 18 แสดงการทำ disectomy ของ intervertebral disc บริเวณข้อต่อกระดูกเอว ร่วมกับการทำ laminotomy (ซ้าย) และแสดงถุง dural sac ที่ไม่เกิดแรงกด ภายหลังจากการทำ lamenectomy ของข้อต่อกระดูกเอว (ขวา)

Spinal instrumentation

คือการดามโลหะที่กระดูกสันหลัง เพื่อตรึงให้กระดูกสันหลังที่ไม่มั่นคงกลับมามีความมั่นคง หรือแข็งแรงพอที่จะรับน้ำหนักได้พอที่จะเคลื่อนไหวได้ เช่น ผู้ป่วยที่กระดูกสันหลังเลื่อน (spondylolisthesis) หรือทำให้กระดูกสันหลังกลับมาอยู่ในแนวแกนที่ปกติ เช่น ผู้ป่วยมีแนวแกนกระดูกสันหลังคด (scoliosis) โดยการดามโลหะทำได้ทั้งด้านหน้า และด้านหลัง ลักษณะของโลหะที่ใช้มีความหลากหลาย แต่ในปัจจุบันนิยมใช้โลหะที่เป็น screw ยึดเข้าไปในกระดูกแต่ละปล้อง และต่อยึดกันระหว่างปล้องด้วยแกนโลหะ (screw and rod system)

ภาพที 19 ภาพวาดตัดขวาง แสดงการยึดกระดูกสันหลังส่วนเอวด้วย screw ผ่าน pedicle (ซ้าย) ภาพถ่ายทางรังสีหลังจากการผ่าตัดดามโลหะ (กลาง) และภาพถ่ายทางรังสีการแก้ไข scoliosis โดยการผ่าตัดเข้าทางช่องทรวงอกด้านหน้า (ขวา)

Spinal fusion

คือการนำกระดูกมาวางเชื่อมระหว่างกระดูกสันหลังแต่ละปล้อง เพื่อทำให้เกิดการประสานตัวติดกันของปล้องนั้น ๆ และทำให้เกิดผลระยะยาว คือกระดูกสันหลังที่ไม่มั่นคงกลับมามีความมั่นคง หรือแข็งแรงพอที่จะรับน้ำหนักได้พอที่จะเคลื่อนไหวได้ โดยวิธีการทำ fusion เลือกได้ทั้งด้านหน้า และด้านหลัง และอาจเสริมความแข็งแรงเบื้องต้นด้วยการใช้โลหะมาช่วยตรึงกระดูกก่อน จนกระดูกมีการติดกันดี

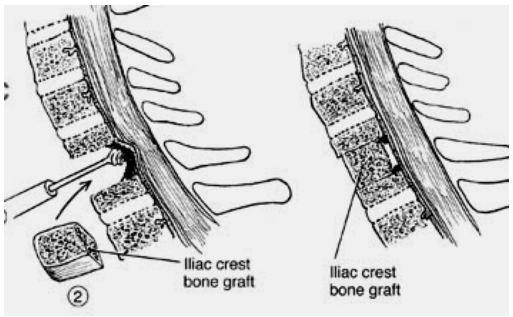

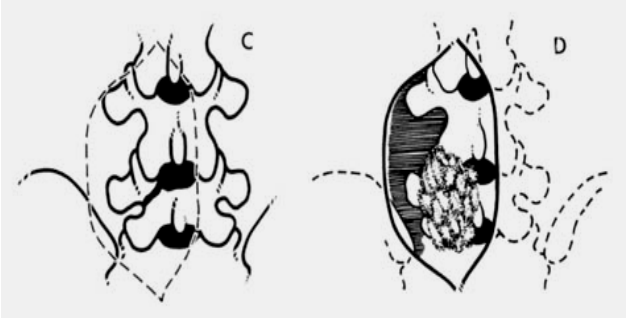

ภาพที 20 ภาพวาดแสดงการทำ spinal fusion กระดูกสันหลังส่วนคอ โดยการเข้าจากด้านหน้า (ซ้าย) และการการทำ spinal fusion กระดูกสันหลังส่วนเอว โดยการเข้าจากด้านหลัง (ขวา)

เอกสารอ้างอิง

1. Salter, RB. Textbook of disorders and injuries of the musculoskeletal system 3rd Ed. Baltimore: Williams & Wilkins; 1999.
2. Apley AG, Solomon L. Apley's system of orthopaedics and fractures 7th Ed. Oxford: Butterworth-Heinemann; 1995.
3. Bernstein J, editor. Musculoskeletal medicine. Rosemont: American Academy of Orthopaedic Surgeons; 2003.
4. Canale ST. Campbell's operative orthopaedics 9th Ed. St. Louis: Mosby; 1998.
5. Rockwood CA, Green DP. Fractures in adults 4th Ed. Philadelphia: JB Lippincott; 1996.